

## Cáncer de pene: patología infrecuente en la consulta Médica. "Reporte de dos Casos y Revisión Literaria"

Mervin José Moya Peñafiel<sup>1</sup>, Leydis Palacio Melo<sup>2</sup>, Giniva Gonzalez<sup>3</sup>, Gerardo Javier Henríquez<sup>3</sup>

1. Médico General, Coordinador Médico, de Farmacovigilancia y de Urgencias, Honorable Miembro de la Junta Directiva de la E.S.E Hospital César Uribe Piedrahita de Cauca/ Antioquia. Egresado de la Universidad del Magdalena, Santa Marta/ Colombia.
2. Médico General, Proyecto de Caracterización Familiar del Casanare SAHO 2013-2014, Yopal/ Colombia. Egresada de la Universidad del Magdalena, Santa Marta/ Colombia.
3. Médico Interno, Universidad del Magdalena, Santa Marta/ Colombia.  
Correo: mervin102988@outlook.com

Fecha de recibido: Agosto 11 de 2015  
Fecha de corrección: Febrero 24 de 2016  
Fecha de aceptación: Marzo 14 de 2016

### Resumen

El cáncer de pene es hoy por hoy una entidad infrecuente que de manera alarmante ha iniciado un pico de ascenso en cuanto a su incidencia en los últimos 10 años. La presentación clínica generalmente se evidencia en hombres entre la sexta y séptima década de la vida en quienes existen factores causales tales como falta de circuncisión, higiene deficiente, procesos inflamatorios crónicos y exposición al virus del papiloma humano. La etiología de esta enfermedad es poco clara, diagnosticada por medio de biopsia de piel de la lesión. Presenta evolución satisfactoria cuando existe detección temprana de la enfermedad, recurriendo a penectomía parcial o total asociada en algunos casos a manejo con radio y quimioterapia coadyuvante. Por tal motivo, en miras de la importancia epidemiológica y del enfoque multidisciplinario que constituye, se presenta el caso clínico de dos pacientes naturales y procedentes del departamento de Antioquia, en quienes se diagnostica Cáncer de Pene, como consecuencia de lesiones preinvasoras no tenidas en cuenta inicialmente por los afectados, teniendo como referencia una muy baja incidencia en Colombia.

**Palabras clave:** Incidencia, Carcinoma, Pene, Lesiones Preinvasoras, Penectomía

### Penile cancer a rare entity in medical appointment. Report of two Cases and Literature Review

#### Abstract

Penile cancer is today a rare entity that has initiated an alarming peak rise in their incidence in the last 10 years. The clinical presentation is usually evident in men between the sixth and seventh decade of life who are causal factors such as lack of circumcision, poor hygiene, chronic inflammatory processes and exposure to the human papilloma virus. The etiology of this disease is unclear, diagnosed by skin biopsy of the lesion. Presents satisfactory progress when there early detection of the disease, using part or all associated in some cases with radio management penectomy adjuvant chemotherapy. Therefore, in view of the epidemiological importance and multidisciplinary approach constitutes a case of two natural and from Antioquia department patients in whom cancer is diagnosed penis as a result of pre-invasive lesions has not taken into account initially by the affected, taking as a basis a very low incidence in Colombia.

**Keywords:** Incidence, Carcinoma, Penis, preinvasive lesions, penectomy

### Introducción

El cáncer es una pandemia mundial que ha cobrado muchas vidas en el último siglo. Particularmente, el cáncer de pene (CP) es un tumor relativamente infrecuente en nuestro medio constituyendo menos del 1% de las muertes por cáncer en el varón<sup>1</sup>. Su incidencia puede ser mayor en algunos países llegando hasta 10% de las neoplasias malignas en el hombre, por ejemplo en la India presenta una incidencia de 0.7-3.0 por 100.000, en Brasil 8.3 por 100.000 en Brasil, y con mayor proporción en Uganda, con registros superiores a 12 por 100.000 habitantes. En Europa, la incidencia es de 0,1 a 0,9 por 100.000, y en los EE.UU., desde 0,7 hasta 0,9 por 100.000. En algunas zonas de Asia, África y América del Sur, la incidencia es significativamente mayor en 19 por 100.000<sup>2</sup>. En particular, Colombia presenta una tasa de incidencia anual de CP de 1.11-2 por 100.000 habitantes según un estudio realizado por la Universidad del Valle en el 2004, algo muy similar a otros países del mundo escalonándolo como un país de baja incidencia de esta enfermedad<sup>3</sup>. En otro estudio colombiano realizado en el año 2005 sobre la mortalidad relacionada con el cáncer, se evidenciaron 70 casos de muerte producidas por el cáncer de pene, con un total de 16.757 casos de cáncer de todo el cuerpo, reportados por el DANE, evidenciando la baja cantidad de los mismos con relación a otros tejidos corporales, para una tasa de 0.3% por 100.000 habitantes. Similares resultados se evidenciaron en un estudio en el año 2001 con reporte del DANE en donde se reportaron 59 casos de 28.279 casos referenciados de todos los tejidos orgánicos para una tasa de 0.2% sobre 100.000 habitantes<sup>4</sup>.

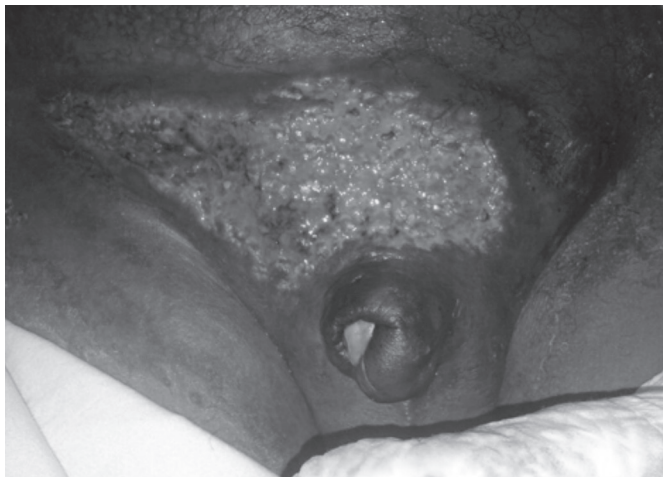Se define al CP como el proceso proliferativo y desordenado de las células epiteliales escamosas del pene. El CP se presenta en hombres entre los 50 y 70 años de edad, representando solamente de 2% a 5% de los tumores urogenitales masculinos. La edad de presentación de esta patología es variable siendo la media en Colombia de 52 años, pero se puede observar en pacientes jóvenes o ancianos. El CP se ha asociado con algunos factores de riesgo como tabaquismo, fimosis, fototerapia, tratamiento con sporalene, higiene deficiente con acúmulo de esmegma, exposición a múltiples parejas, infección a virus del papiloma humano e irritación crónica del pene. Se origina habitualmente en el epitelio de la porción interna del prepucio y glánde. Más del 95% de las neoplasias malignas del pene son carcinomas de células escamosas<sup>5</sup>.

El objetivo principal de esta publicación es demostrar que a pesar de que es infrecuente la presentación de este tipo de compromiso tumoral, es vital tenerlo presente ya que anualmente se reportan nuevos casos, especialmente en las ciudades centralizadas en donde se logra certificar el diagnóstico luego de la referencia de los pacientes. Es claro que en los últimos años se ha evidenciado un aumento en la presentación del CP, sin

embargo, aún es motivo insuficiente para que sea tomado como un tema prioritario para la salud pública.

## Descripción de casos

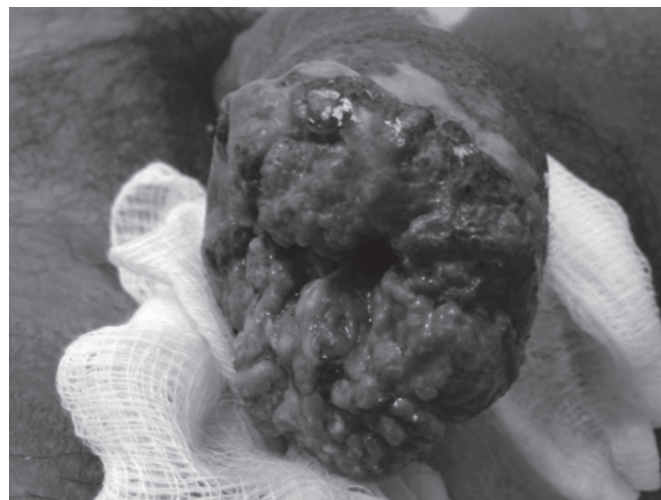
### Caso Clínico 1



Masculino de 36 años de edad, natural y procedente del departamento de Antioquia, dedicado a laborales agrícolas, acude a consulta por presentar desde hace varios años una lesión tipo verruga localizada en el glande, de pequeño tamaño e indolora. Desde hace pocos meses, la lesión genera crecimiento progresivo asociado a ulceración, intenso ardor y dificultad para la micción (Ver figura 1). Dentro de los antecedentes de importancia refiere epilepsia en manejo y controlada, fimosis y fumador ocasional desde la juventud. En el examen físico de ingreso se encuentra paciente consciente, orientado, colaborador, afebril, hidratado, con signos vitales: TA: 110/80, FC: 72X, FR: 18X, T: 36.8°C. En los hallazgos importantes se encuentra palidez mucocutánea generalizada, ganglios inguinofemorales de 3 y 2 cms de diámetro, no móviles, adheridos a planos profundos, no dolorosos y gran masa exofítica con deformidad morfológica en el glande de aproximadamente 7 x 6 cms, con sangrado activo, moderado, cubierto con apósito no estéril. Se hospitaliza y se solicita valoración por el servicio de Urología quienes solicitan exámenes generales de laboratorio y biopsia de la lesión descrita. En los resultados se evidencia normalidad del hemoleucograma, la glicemia, la función renal y hepática, los electrolitos, VIH, VDRL y Hepatitis B negativos, PCR normal y secreción uretral con mediana cantidad de leucocitos, observándose diplococos extracelulares e intracelulares de tipo Neisseria Gonorrhoeae, con mediana reacción leucocitaria. El reporte de la biopsia demuestra lesión tumoral constituida por células epiteliales, tumorales pleomórficas, hiper cromáticas con figura de mitosis, que infiltra el estroma, hay formación de queratina y perlas cornea, hay permeación vascular y linfática, también se observa reacción inflamatoria crónica. Se designa como diagnóstico citológico Carcinoma bien diferenciado invasor con permeación vascular y linfática. La tomografía axial (TAC) computarizada demostró compromiso ganglios inguinales bilaterales. El paciente es programado para resección total de pene realizando reconstrucción del mismo con uretroplastia dirigida, con sangrado moderado, sin complicaciones. A la fecha, el paciente se encuentra en valoración por Oncología, quien definirá comportamiento del tumor y la conducta a seguir con el compromiso ganglionar reportado.

### Caso Clínico 2

Figura 2: Lesiones en el paciente del caso clínico 2



Masculino de 52 años de edad, natural y procedente del departamento de Antioquia, dedicado a laborales comerciales, acude a consulta de urgencias por presentar cuadro clínico de 1 año de evolución de aparición de lesión exofítica en glande asociada a dolor local, sangrado y adenopatías bilaterales dolorosas de 3 cms de diámetro, adheridas a planos profundos (Ver figura 2). Dentro de los antecedentes de importancia refiere alcoholismo crónico, trastorno psiquiátrico tipo esquizofrenia en manejo, hipertensión arterial controlada y herniorrafia inguinal. En el examen físico de ingreso se encuentra paciente consciente, orientado, colaborador, afebril, hidratado, con signos vitales: TA: 140/90, FC: 86X, FR: 21X, T: 37.2°C. En los hallazgos importantes se encuentra limitación para la marcha normal, ganglios inguinofemorales de 3 cms de diámetro, no móviles, adheridos a planos profundos, dolorosos con gran masa exofítica ulcerada con deformidad morfológica en el glande de aproximadamente 4 x 3 cms, con sangrado activo, leve cantidad, cubierto con apósito no estéril. Se hospitaliza y se solicita valoración por el servicio de Urología quienes solicitan exámenes generales de laboratorio y biopsia de la lesión descrita. En los resultados se evidencia normalidad de la glicemia, la función renal y hepática, los electrolitos, VIH, VDRL y Hepatitis B negativos. El hemoleucograma evidencia ligera leucocitosis a expensas de neutrófilos, sin otras alteraciones y la PCR elevada. El reporte de la biopsia demuestra carcinoma epidérmico invasor pobremente diferenciado grado nuclear II. La TAC reportó compromiso de ganglios inguinales bilaterales. El paciente es programado para resección parcial de pene realizando reconstrucción del mismo con uretroplastia dirigida. El procedimiento fue satisfactorio, con sangrado moderado, sin complicaciones. En la segunda semana del postoperatorio, se evidencia adenitis derecha abscedada con eliminación de material purulento por dren colocado en la cirugía. Además, presentaba lesión extensa que comprometía toda el área del monte de venus, desde la epidermis hasta la capa muscular, con gran eliminación de pus, representado así, metástasis a pared abdominal del carcinoma. Se maneja con debridamiento y se solicita valoración por Oncología, quienes adhieren quimioterapia coadyuvante. Al día de hoy, el paciente se encuentra en mejoría clínica esperada, con solo 2 sesiones de quimioterapia por realizar, sin evidencia de nuevas lesiones metástasis en las valoraciones de control por Urología y Oncología.

## Discusión y comentarios

En los dos casos clínicos reportados anteriormente, se evidencia que las lesiones precursoras son reconocidas por el paciente desde el inicio del cuadro, pero que por aptitudes de género (miedo, vergüenza), no acuden a revisión médica inmediata lo que promueve el desarrollo del CP. Las bajas tasas de incidencia a nivel nacional hacen que no se esfuercen los sectores públicos para la promoción y prevención de la enfermedad, ayudando a la realidad que se expuso en el párrafo anterior. La comunidad, especialmente la del siglo XX, no tenían la facilidad del acceso a la información, lo que los hacía más ciegos ante lo catastrófico de esta entidad. En los estudios realizados en Colombia se ratifica que la incidencia del cáncer de pene es demasiado insignificante como para abordar el tema de manera alarmante como ocurre con otras entidades como las enfermedades crónicas y/o las transmisibles, a pesar de que por la revisión de estadísticas DANE se evidencia un ligero aumento, no muy significativo pero presente, de los diagnósticos de CP en nuestro país.

Dentro del ámbito de la sintomatología, se evidencia que en ambos casos se presenta la aparición de una lesión verrugosa que progresivamente aumenta de tamaño, con ulceración posterior y dolor tipo ardor local. Ambos pacientes refirieron síntomas generales comunes en el desarrollo de neoplasias malignas.

El carcinoma de células escamosas, el cáncer de pene más frecuente, es un tumor maligno en el que el comportamiento es normalmente predecible y la cura, en las etapas iniciales, se puede lograr en muchos casos por la penectomía parcial o total<sup>6</sup>. La fimosis y los procesos irritativos crónicos relacionados con una higiene deficiente se asocian al desarrollo del cáncer de pene, mientras que, según algunos autores la circuncisión neonatal proporciona protección contra este tumor<sup>7</sup>. La lesión primaria compromete al glande (48%), prepucio (21%) o ambos (9%), al surco coronal (6%) y cuerpo del pene (2%). Usualmente las lesiones no son dolorosas. Dentro de los factores pronósticos de este tipo de cáncer el más importante es el compromiso ganglionar que presente y el nivel de metástasis. La invasión vascular, la presencia de más de 50% de cáncer pobremente diferenciado y principalmente el estadio anatomopatológico del tumor son los factores predictores más importantes de metástasis ganglionares inguinales<sup>8</sup>. La profundidad de invasión por el tumor es contradictoria como factor pronóstico. Una invasión en profundidad menor de 3-4 mm se asocia con un mínimo índice de metástasis ganglionares, mientras que más de 10 mm presenta una tasa de adenopatías del 80%. En la actualidad es controvertida la relación entre adenopatías presentes en la exploración física y las tasas de recurrencia y supervivencia. Con relación a los estadios de la enfermedad se debe tener en cuenta los criterios que nos ayudan a clasificarlos, con lo cual se establece el diagnóstico, tipo de abordaje médico y probabilidad de supervivencia en un tiempo determinado.

La etapa general del tumor (estadio I, II, III, o IV) se basa entonces en una combinación de las categorías T (tamaño o extensión), N (diseminación a ganglios linfáticos) y M (Metástasis). Un tumor también puede ser descrito como recurrente, esto significa que el tumor ha vuelto a aparecer después de haber sido tratado en un principio. Puede volver al sitio donde comenzó a otras áreas del cuerpo<sup>9</sup>.

En cuanto al tratamiento cuando se diagnostica temprano (en estadio 0, estadio I y estadio II) el cáncer de pene es sumamente curable. La posibilidad de curación disminuye en forma pronunciada en el estadio III y estadio IV. Debido a la rareza de este cáncer, los ensayos

clínicos específicamente para cáncer del pene son poco frecuentes. Los pacientes con cáncer en estadio III y estadio IV pueden ser candidatos para ensayos clínicos en fase I y fase II donde se evalúan fármacos nuevos, productos biológicos o técnicas quirúrgicas para mejorar el control local y las metástasis distantes. La selección del tratamiento depende del tamaño, ubicación, invasión y estadio del tumor. En la etapa 0 la utilización de Imiquimod crema y la microcirugía son de alto nivel terapéutico aunque también se ha informado que la terapia láser, con láseres Nd:YAG, CO<sub>2</sub> y argón, conduce a excelentes resultados cosméticos. En la etapa I la escisión local amplia con circuncisión puede ser terapia adecuada de control para las lesiones limitadas al prepucio. Las opciones terapéuticas equivalentes son: Cirugía (amputación del pene), radioterapia (como la radioterapia de haz externo y braquiterapia)<sup>10, 11</sup>. El CP en estadio II se trata con mayor frecuencia mediante amputación del pene para obtener control local. Que la amputación sea parcial, total o radical dependerá del grado y ubicación de la neoplasia. La penectomía parcial con un margen de 2 cm, es el tratamiento estándar para cáncer de pene invasor que infiltra cuerpo esponjoso, cavernoso o la uretra. La penectomía total está indicada en pacientes con tumores invasores voluminosos y cuando no es posible obtener un margen libre de tumor. En la etapa III está indicada la penectomía ya sea parcial o total, dependiendo de las características clínico-patológicas. Se debe realizar linfadenectomía inguinal bilateral en aquellos pacientes con ganglios linfáticos clínicamente positivos. Si se palpan ganglios linfáticos agrandados tres o más semanas después de la remoción de la lesión primaria infectada y después de completar un curso terapéutico con antibióticos, se deberá efectuar la disección bilateral de ganglios linfáticos inguinales. No hay un tratamiento estándar que sea curativo para los pacientes con cáncer del pene en estadio IV. La terapia se dirige hacia la paliación, que puede lograrse con cirugía o radioterapia<sup>12</sup>.

En relación al diagnóstico y tratamiento de los dos pacientes se abordaron desde la biopsia hasta estudios complementarios de Imagenología como la TAC, logrando la estadificación de los pacientes para el adecuado enfoque y tratamiento que requerían, utilizando desde la penectomía parcial o total hasta radio o quimioterapia, pasando eventualmente por la linfadenectomía, método imprescindible de la terapia del CP en los estadios avanzados como se demuestra en todas las literaturas.

## Conflictos de interés:

Ninguno

## Referencias

1. Soto M, Arredondo F, Márquez G, Basquero B, Zurera A, Linares R. Cáncer de Pene. Una Revisión de 18 Casos. *Actas Urol Esp.* 27 (10): 797-802, 2003.
2. Jiménez M, Solares M, Martínez P, Martínez J, Hinojosa J, Zamora J, Rivera L. Cáncer de Pene, *Oncología. Cancerología* 6 (2011): 7 – 11.
3. Solsona E, Algaba F, Horenblas S, Pizzocaro G, Windahl T. Guidelines on Penile Cancer. *European Association of Urology* 2006.
4. Goncalvez A, Silva J, Carmona M, Santos F, Ribeiro L. Estudio Epidemiológico sobre el Cáncer de Pene en el Estado de Pará, Brasil. *Rev Pan-Amaz Saude* 2010; 1(2):85-90.

5. Ochoa F, Montoya L. Mortalidad por Cáncer en Colombia 2001. Revista CES MEDICINA Volumen 18 No.2 Julio - Diciembre/2004:19-36.
6. Leijte J, Horenblas S. Inguinal Metastasis in Penile Cancer: Diagnosis and Management. Eau-ebu update series 5 (2007) 145-152.
7. Pompeo A, Heyns Ch, Abrams P. Penile Cancer. Intern Consul Penile Cancer, Santiago-Chile, pag 1:218.
8. Capua C, Lujan S, Morales G, Budia A, Pontones J, Jimenez J. Cáncer de Pene, Nuestra Experiencia en 15 años. Act Urol Esp 2009;33(2):143-148.
9. Pontillo H, Fernández A, León H. Experiencia de 15 años en el manejo del Cáncer de Pene. Rev Venez Oncol 2011;23(1):26-33.
10. Víctor Ch, Miguel V. Impacto que Genera el Cáncer de Pene en los Usuarios Atendidos en el Servicio de Urología Hospital Solca Dr Julio Villacreses Colmont Portoviejo 2011-2012. Tesis de Grado, 2012: 1-84.
11. Protzel Ch, Alcaraz A, Horenblas S, Pizzocaro G, Zlotta A, Hakerberg O. Lymphadenectomy in the Surgical Management of Penile Cancer. European Urology 55(2009), 1075-1088.
12. Velázquez E, Amín M, Epstein J, Humphrey P, Pettaway C, Renshaw A, Reuter V, Srigley J, Cubilla A. Protocol for the Examination of Specimens From Patients whit Carcinoma of the Penis: Protocol Applies to Primary Carcinoma of the Penis. AJCC/UICC TNM, 7th edition, Protocol web posting date: June 2010:1-18.