

# Hiperplasia endometrial simple con complejo focal y sin atipia, en una paciente de 23 años de edad. A propósito de un caso y revisión de la literatura.

Roberth Alirio Ortiz-Martínez. MD Ginecología y Obstetricia. Docente del Departamento de Ginecología y Obstetricia. Facultad Ciencias de la Salud. Universidad del Cauca. [oscared24@gmail.com](mailto:oscared24@gmail.com)

Castro-Delgado Mario Fernando. Médico y Cirujano. Universidad del Cauca

Castro-Delgado Oscar Eduardo. Médico y Cirujano. Universidad del Cauca

Fecha de recepción 20/03/2016

Fecha de corrección 04/05/2017

Fecha de aceptación 06/06/2018

Fecha de publicación 06/07/2018

## Resumen

Se presenta el caso de una paciente de 23 años de edad, previamente sana, G1P0A1, con cuadro clínico de hemorragia uterina anormal, a quien se le realizó ecografía transvaginal que reportó embarazo molar, sin embargo tras realizar la medición sérica de B-HCG, fue de 0.00 mUI/ml, por lo que requirió realización de legrado y biopsia para establecer diagnóstico histológico. El resultado evidenció hiperplasia simple, con complejo focal y sin atipia. Se destaca la importancia de la comunicación de este caso, debido a que a esta edad, la presentación de esta patología es infrecuente. Se hace una revisión de los artículos publicados en los últimos 10 años en las bases de datos Medline vía PubMed, y en LILACS en español, inglés y francés. Se tuvo como referencia además textos clásicos.

La hiperplasia endometrial simple en pacientes menores de 30 años es poco frecuente, se debe tener en cuenta la presencia de atipias en la histología pues de ser positivo, es mayor el riesgo de transformación maligna.

**Palabras clave:** Hiperplasia endometrial, atipia, adolescente

Copyright © Facultad de Ciencias de la Salud de la Universidad Tecnológica de Pereira. 1995-2018. Todos los derechos reservados \*

**Simple endometrial hyperplasia with focal complex without atypia, in a patient of 23 years old. A case presentation and literature review.**

## Abstract

A case of a 23-year-old patient, previously healthy, G1P0A1, with clinical symptoms of abnormal uterine bleeding. The patient was underwent transvaginal ultrasound that reported molar pregnancy, however after making the measurement of serum B-HCG was 0.00 mIU/ml. It was necessary curettage and biopsy to establish histological diagnosis. The result showed simple hyperplasia endometrial with focal complex without atypia. The importance of communication in this case, because at this age, the presentation of this disease is uncommon. The literature published in English, Spanish and French during the last 10 years in the Medline database were reviewed via Pubmed and LILACS. Besides, classical texts was referenced in this article. Simple endometrial hyperplasia in patients under 30 years old is rare. It should be taken into account the presence of atypia on histology, because the risk is greater of malignant transformation.

**Key words:** endometrial hyperplasia, atypia, adolescent

Copyright © Facultad de Ciencias de la Salud de la Universidad Tecnológica de Pereira. 1995-2018. Todos los derechos reservados \*

## Introducción

La hiperplasia endometrial se define como la proliferación anormal de glándulas de tamaño y forma irregular, con un incremento en la tasa glándula/estroma [1,2]. Esta entidad se desarrolla a consecuencia de una excesiva exposición a los estrógenos, sin que exista oposición a su efecto proliferativo, tal y como ocurre en los ciclos anovulatorios o cuando se administran en terapia exógena (tratamiento de reposición estrogénica), o en un aumento de la producción de los mismos en entidades clínicas como tumores ováricos funcionantes de células de la granulosa, síndrome de ovario poliquístico y tecoma ovárico [3].

El proceso es difuso pero no necesariamente comprende la totalidad del endometrio. Existen varias clasificaciones, sin embargo la más aceptada actualmente corresponde a la planteada por la Organización Mundial de la Salud, que categoriza la hiperplasia endometrial como simple y compleja, con base a la morfología histológica y en atípica o no atípica, en base a las características citológicas [4,5].

En un estudio realizado en Washington (EE.UU), en mujeres entre los 18 a 90 años, demostró que la incidencia de hiperplasia endometrial simple era de 142/100.000, la compleja 213/100.000; teniendo como pico de presentación en la quinta década de la vida. La incidencia de la hiperplasia atípica fue de 56/100.000, siendo más frecuente a los 60 años, y muy raro por debajo de los 30 años [6].

En cuanto a la clínica, el síntoma más común es el sangrado uterino anormal, con las características de irregular y profuso, que puede estar asociado a dolor, dispareunia, y signos de compresión de órganos vecinos [7].

La hiperplasia simple es aquella en la que existe escasa variabilidad en la forma y en la configuración glandular. El hecho de que una hiperplasia

sea de arquitectura simple no invalida que esta carezca de potencial maligno, ya que dicho potencial no se haya en relación con la arquitectura glandular, sino con la atipia celular presente (2,8). La hiperplasia compleja por el contrario, es aquella en la que las glándulas adoptan formas anómalas, se agolpan entre sí y dejan escaso estroma entre las mismas. Los contornos glandulares son estrellados, irregulares, geográficos y angulares. Si en este tipo de arquitectura, no existe atipia en la población glandular, se denomina hiperplasia endometrial compleja, sin atipia histológica [2,8].

Las principales modalidades diagnósticas para esta entidad, incluyen la biopsia endometrial, ecografía transvaginal e histeroscopia. La alta sensibilidad de la ecografía transvaginal hace de esta, una excelente prueba para determinar cuáles mujeres con sangrado vaginal no requieren biopsia endometrial. En cuanto a la histeroscopia, su ventaja radica en que permite seleccionar el sitio de toma de biopsia, cuando se hace necesario descartar malignidad [1].

### Reporte de caso

Paciente de 23 años de edad quien consulta por cuadro clínico consistente en sangrado vaginal de abundante cantidad, asociado a dolor en hipogastrio. No presenta fiebre, ni síntomas urinarios. Antecedentes Ginecoobstetricos: menarca 14 años, G1P0A1, aborto espontaneo hace 1 año, el cual requirió legrado. Ciclos irregulares: polimenorrea, menorragia 15/8. Vida sexual activa sin planificación familiar. No citologías cervicovaginal previas.

Al examen ginecológico. Especuloscopia: sangrado vaginal activo en escasa cantidad, con coágulos en canal vaginal. Tacto vaginal: cérvix cerrado, útero aumentado de tamaño para 12 semanas.

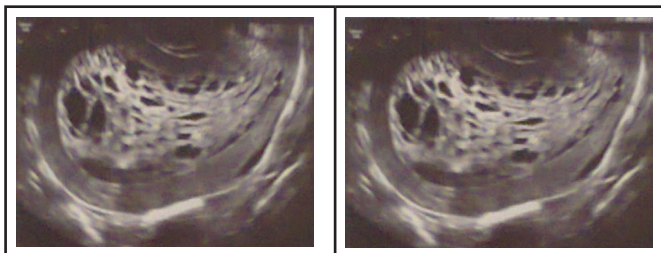
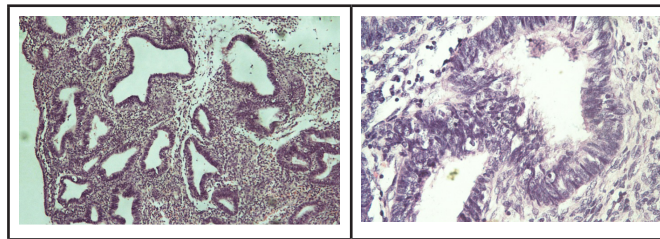


Figura 1 y 2 Ecografía transvaginal de embarazo molar

Se realizó ecografía transvaginal que reportó embarazo molar, anexos completamente normales (Fig 1 y 2). Se solicitaron niveles séricos de B-HCG, los cuales fueron de 0.00 mUI/ml. Posteriormente se decidió llevar a la paciente a legrado más biopsia para aclarar diagnóstico. El resultado de la biopsia mostró: hiperplasia endometrial simple, con complejo focal y sin atipias (Fig 3 y 4). Se solicitó perfil hormonal: TSH, FSH, LH, estradiol, progesterona, prolactina, cuyos niveles estaban dentro de la normalidad, además de ecografía abdominal total con leve aumento de tamaño uterino, resto de órganos sin evidencia de alteraciones. El manejo que se le dio a la paciente fue con acetato de medroxiprogesterona (AMP) con buena evolución clínica.



Figuras 3 y 4 hiperplasia endometrial simple, con complejo focal y sin atipias

### Métodos

Se realizó una revisión de los artículos publicados en los últimos 10 años en las bases de datos Medline vía PubMed, y en Lilacs en español, inglés y francés, con los términos “endometrial hiperplasia”, “simple”, “complex”, “atypia”. Además se tuvo en cuenta libros de la especialidad. Se obtuvieron en total 543 artículos, de los cuales se seleccionó solamente aquellos que cumplían con el objetivo del presente artículo, incluidos: revisiones de tema, reportes de caso, estudios de cohorte, estudios de casos y controles, obteniendo 6 artículos.

### Discusión

El hallazgo de hiperplasia endometrial en una paciente joven, como la presentada en el caso es muy raro [9]. Un estudio realizado por Reed y col. en el estado de Washington (EE.UU), lo confirma, donde encontraron que la incidencia de esta entidad era de 133 por 100.000 mujeres, siendo más común entre las edades de 50 y 54 años y rara vez observado por debajo de los 30 [6]. Otro estudio realizado en Bucaramanga (Colombia), en el Hospital Universitario de Santander, donde se procesaron 1.750 legrados uterinos, 168 casos (9.6%), correspondieron al diagnóstico histopatológico de hiperplasia endometrial. El promedio de edad al momento del diagnóstico fue de 44.8 años, el rango más frecuente fue el comprendido entre los 41 y 50 años (61.32%). En el grupo de pacientes con edades menores a 30 años sólo se diagnosticaron 6 casos, lo que representa un 3.6%, grupo en el cual no se encontró hiperplasia con atipia [3].

El riesgo de que la hiperplasia endometrial sin atipia progrese a carcinoma es de menos del 2%, y en el raro caso de que progrese, lo hace en un promedio de 10 años. Las hiperplasias atípicas progresan a carcinoma en un 23 % de los casos, en un promedio de 4 años. En consecuencia, se debe considerar la hiperplasia endometrial como un estado precursor al carcinoma endometrial y siendo los factores de riesgo muy similares con respecto a este tipo de neoplasia, debemos estar alerta en realizar un diagnóstico precoz en nuestras pacientes, en edad reproductiva o en posmenopáusicas, ya que al confirmar o descartar la presencia de atipias, definirá el pronóstico y la estrategia terapéutica a seguir [10]. Esperamos que la comunicación del presente caso, sirva como un reporte, pues la presentación de esta patología a esta edad realmente es infrecuente.

### Conclusiones

Se presenta el caso de una paciente joven con diagnóstico histopatológico de hiperplasia endometrial simple, con complejo focal y sin atipias. De acuerdo con la revisión de la literatura realizada, esta entidad clínica es infrecuente en menores de 30 años.

## Referencias

1. Aragón M. Hiperplasia endometrial. Capítulo 130. Texto de Obstetricia y Ginecología. Colombia. 2004.
2. Reed SD, Voigt LF, Newton KM, Garcia RH, Allison HK, Epplein M, et al. Progestin therapy of complex endometrial hyperplasia with and without atypia. *Obstet Gynecol* 2009; 113(3):655-62.
3. Ayala EG, Mastrascusa LC, Martinez DS, Anaya HM. Hiperplasia endometrial: Análisis de serie de casos diagnosticados en biopsia endometrial. *Rev chil obstet ginecol* 2010;75(3):146-52.
4. Lacey JV, Jr., Sherman ME, Rush BB, Ronnett BM, Ioffe OB, Duggan MA, et al. Absolute risk of endometrial carcinoma during 20-year follow-up among women with endometrial hyperplasia. *J Clin Oncol* 2010;28(5):788-92.
5. Allison KH, Reed SD, Voigt LF, Jordan CD, Newton KM, Garcia RL. Diagnosing endometrial hyperplasia: why is it so difficult to agree? *Am J Surg Pathol* 2008;32(5):691-8.
6. Reed SD, Newton KM, Clinton WL, Epplein M, Garcia R, Allison K, et al. Incidence of endometrial hyperplasia. *Am J Obstet Gynecol* 2009;(6):678-6.
7. Brun JL, Descat E, Boubli B, Dallay D. Les hyperplasies de l'endometre. *Journal de gynecologie obstetrique et biologie de la reproduction* 2006;35(6):542-50.
8. Reed SD, Newton KM, Garcia RL, Allison KH, Voigt LF, Jordan CD, et al. Complex hyperplasia with and without atypia: clinical outcomes and implications of progestin therapy. *Obstet Gynecol* 2010;116(2 Pt 1):365-73.
9. Botero J, García A. Enfermedades benignas del útero. Hiperplasia endometrial. Capítulo 35. Obstetricia y Ginecología. Colombia. 2008.
10. Barahona S, Mere Juan. Hiperplasia endometrial, experiencia en el Hospital Nacional Arzobispo Loayza. *Rev Per Ginecol Obstet.* 2006;52(3):89-99. *Obstet Gynecol* 2010;116(2 Pt 1):365-73.