

Neumoperitoneo progresivo preoperatorio para el tratamiento de la hernia inguinoescrotal gigante: reporte de caso.

Progressive Preoperative Pneumoperitoneum for Giant Inguinoscrotal Hernia: a Case Report

Andrés Cedeño-Ruiz ^a, Jazmín Cabezas-Peña ^b, Willian Ocaña-Coronel ^c,
Alfonso Correa-Andrade ^d, Boris Cedeño-Ruiz^e, Cristian Arias-Ortiz ^f

- a. Postgradista de Cirugía General y Laparoscópica, Hospital de Especialidades Dr. Abel Gilbert Pontón, Guayaquil – Ecuador. ORCID: <https://orcid.org/0000-0003-0877-9277>
- b. Postgradista de Cirugía General y Laparoscópica, Hospital de Especialidades Dr. Abel Gilbert Pontón, Guayaquil – Ecuador. ORCID: <https://orcid.org/0000-0002-7341-500X>
- c. Médico Residente, Hospital Barros Luco Tradeau, Santiago de Chile. ORCID: <https://orcid.org/0000-0001-6656-4843>
- d. Médico Residente. ION SOLCA, Guayaquil. ORCID: <https://orcid.org/0000-0003-2708-6660>
- e. Médico General. SEMEDIC. ORCID: 0000-0001-7040-1342. ORCID: <https://orcid.org/0000-0001-7040-1342>
- f. Estudiante de Medicina, Universidad Católica Santiago de Guayaquil. ORCID: <https://orcid.org/0000-0001-7569-2337>

DOI: <https://doi.org/10.22517/25395203.25132>

Resumen

Introducción: El procedimiento de neumoperitoneo progresivo preoperatorio para el manejo de hernias gigantes con “Pérdida de dominio” o Pérdida de derecho a domicilio” fue introducido en 1940 por Goñi Moreno en Argentina. Autores como Herszage, Berlemont, Koontz, Gravez y Martínez Munive presentaron variaciones interesantes del método original. Su uso se recomienda para preparación previa de pacientes con hernias gigantes y grandes contenidos de vísceras en el saco herniario, en los cuales no sería posible su re-introducción y efectuar la hernioplastia, o en los que su reducción de manera forzada pudiera llevar al paciente al desarrollo de un síndrome compartimental abdominal en el postoperatorio inmediato.

Caso clínico: Paciente de sexo masculino de 65 años de edad, que presenta cuadro clínico de un mes de evolución caracterizado por dolor a nivel de la región inguinal izquierda, en el cual se evidencia presencia de hernia

inguino escrotal gigante izquierda, no reductible, con aproximadamente un 40% de contenido abdominal.

Resultados: La mayoría de los estudios describen el uso del neumoperitoneo progresivo para la reparación de las eventraciones gigantes, sin embargo, en nuestra experiencia y en la de otros autores, esta técnica también puede utilizarse para resolver las hernias inguinales y umbilicales gigantes, con buenos resultados. En todos los casos se aconseja utilizar material protésico.

Conclusión: El uso del neumoperitoneo preoperatorio progresivo, se trata de una técnica segura y fácil de realizar que puede complementar las técnicas de eventroplastía complejas, aportando ventajas en la preparación de los pacientes con grandes defectos de pared abdominal y obteniendo buenos resultados.

Palabras clave: Hernia incisional, hernioplastia, neumoperitoneo, complicaciones.

Abstract

Introduction: The procedure of progressive preoperative pneumoperitoneum for the management of giant hernias with “Loss of domain” or “Loss of the right of domain” was introduced in 1940 by Goñi Moreno in Argentina, followed in later years by authors such as Herszage, Berlemont, Koontz, Gravez and Martínez Munive, all with some interesting variations of the original method. Its use is recommended for previous preparation of patients with giant hernias and large contents of viscera in the hernial sac, in which it would not be possible to re-introduce and perform hernioplasty, or in which its forced reduction could lead to the patient to the development of an abdominal compartment syndrome in the immediate postoperative period.

Clinical case: A 65-year-old male patient with a clinical picture of one month of evolution characterized by pain in the left inguinal region. There was evidence of a giant left inguinal scrotum, not reducible, with approximately 40% abdominal contents.

Results: Most studies describe the use of progressive pneumoperitoneum for the repair of giant hernias, however, in our experience and in that of other authors, this technique can also be used to resolve hernias giant inguinal and umbilical, with good results. In all cases it is recommended use prosthetic material.

Conclusion: The use of progressive preoperative pneumoperitoneum

is a safe and easy-to-perform technique that can complement complex eventroplasty's techniques, providing advantages in the preparation of patients with large abdominal wall defects and obtaining good results.

Key words: Incisional hernia, hernioplasty, pneumoperitoneum, complications.

Introducción

El procedimiento de neumoperitoneo progresivo preoperatorio para el manejo de hernias gigantes con "Pérdida de dominio" o "Pérdida de derecho a domicilio" fue introducido en 1940 por Goñi Moreno en Argentina (1) con el objetivo de permitir, mediante la reexpansión gaseosa, la reintroducción visceral y la adaptación de la cavidad abdominal de forma progresiva, reduciendo las complicaciones cardiorrespiratorias en el postoperatorio inmediato. Esta técnica es uno de los recursos terapéuticos de los cirujanos que tienen que enfrentarse a grandes defectos herniarios, sobre todo en pacientes con enfermedad cardiorrespiratoria grave. La hernia o eventración abdominal con pérdida de domicilio es aquella en la que más del 50 % del contenido de la cavidad abdominal se encuentra fuera de la misma. Los pacientes con este tipo de eventraciones tienen defectos crónicos que van creciendo y alterando progresivamente la fisiología normal de la pared del abdomen y de todos sus sistemas adyacentes. La reparación de estos defectos puede conllevar diversos problemas fisiopatológicos graves, como el síndrome compartimental abdominal, producido al introducir súbitamente el contenido abdominal herniado en una cavidad que ya ha disminuido crónicamente de tamaño y no tiene espacio para albergar dicho contenido, se produce entonces un compromiso respiratorio agudo secundario al aumento súbito de la presión intraabdominal (3).

La función de la pared abdominal es la de retención y protección visceral, además, interviene en los movimientos del tronco, en los procesos de evacuación, micción y en la regulación de los movimientos diafragmáticos para una ventilación pulmonar adecuada (4). Cuando existe una hernia con un gran saco, conteniendo cantidades importantes de vísceras, se producen cambios a nivel local (mesenterio, intestinos, tejido celular subcutáneo y piel que circundan a dicho saco) consistentes en disminución del retorno venoso caval y portal al tórax. Además, hay disminución del retorno venoso y linfático por la compresión que ejerce el anillo o defecto herniario fibrótico sobre las asas que cuelgan fuera de la cavidad (5). Todo lo anterior se traduce en un intestino y mesenterio edematoso y grueso que dificulta su reducción.

La inflamación mecánica que ejerce el anillo sobre las asas provoca su adherencia con el saco y el defecto herniario. El tejido celular subcutáneo se presiona y se desvía lateralmente, atrofiándose el resto por compresión del contenido herniario, lo cual deja a la piel, también distendida en exceso, con poca circulación y con tendencia a la atrofia progresiva (6), desencadenando así, en casos avanzados, zonas ulceradas que difícilmente se pueden regenerar y son asiento de bacterias en forma crónica.

Mediante el uso de un catéter de doble luz guiada se realiza la insuflación del neumoperitoneo sin necesidad de realizar punciones cotidianas, e incluso a veces, se puede utilizar un catéter pig-tail con un filtro antibacteriano, mediante la creación inicial de un pequeño neumoperitoneo con una aguja de Veress para colocar el catéter intraperitoneal o bajo control radiológico por ECO o TAC. Se puede insuflar CO₂ o aire ambiente, el O₂ se absorbe cuatro veces más rápido. Se puede realizar una insuflación inicial de entre 0,5 y 1 l de aire ambiente, en función de la tolerancia del paciente. Durante un período medio de 15 días, introduciendo un volumen de entre 6,6 y 18 l de aire ambiente produciendo la distensión de la musculatura lateral del abdomen para después realizar la reparación quirúrgica definitiva y evitar la hipertensión abdominal y sus consecuencias.

El neumoperitoneo progresivo preoperatorio en estos pacientes intenta corregir algunos de estos problemas, principalmente agrandando la cavidad abdominal para albergar de nuevo todo el contenido intestinal protruido por largo tiempo, permitiendo la realización adecuada de la técnica de plastia y sin el riesgo de un síndrome compartimental posterior como lo demostró Munegato y cols (7).

Existen informes cada vez mayores de series de pacientes sometidos a este procedimiento con buenos resultados insuflando oxígeno, CO₂ o en su forma original con aire ambiente filtrado por frascos de sifón conteniendo isodine. El objetivo del presente trabajo es comunicar nuestra experiencia con el procedimiento de neumoperitoneo preoperatorio progresivo, en un caso en particular que se presentó en el Hospital de Especialidades Dr. Abel Gilbert Pontón, y proponerlo como práctica rutinaria ante este tipo de patologías.

Caso clínico

Paciente de sexo masculino con 65 años de edad que presenta cuadro clínico de cuatro meses de evolución caracterizado por gran abultamiento a nivel de región inguinal izquierda que llega hasta tercio superior de muslos.

Se acompaña de dolor que cede con la administración de analgésicos.

En el examen físico se evidencia presencia de hernia inguino escrotal gigante izquierda, no reductible, con aproximadamente un 40% de contenido abdominal. Paciente con antecedente de dos cirugías en dicha zona (herniorrafía y hernioplastía). Al momento de ingreso, el paciente se encuentra en condiciones hemodinamicamente estable, con RASS en escala 5/10. Se decide realizar el ingreso hospitalario para proyectar cirugía reparadora de hernia inguino-escrotal izquierda.

Ante la presencia de hernia inguino escrotal gigante se decide realizar técnica de Goñi Moreno, insuflando CO₂ en la cavidad abdominal para distender las estructuras músculo - aponeuróticas de la cavidad abdominal y facilitar la reintroducción de las asas intestinales evitando de esta manera reducir las complicaciones cardio - respiratorias en el post-operatorio inmediato provocadas por el síndrome compartimental intraabdominal.

Se realizan 8 sesiones de insuflación de CO₂ en quirófano. En cada una se insufla 250cc mediante una aguja de VERRES. Se logra insuflar aproximadamente 2000cc de CO₂, obteniendo un espacio suficiente en la cavidad abdominal para reintroducir las vísceras abdominales (fig. 1). Se decide realizar reparación quirúrgica después de la octava sesión y se repara mediante técnica de Lichtenstein, más colocación de malla de prolene (fig. 2).

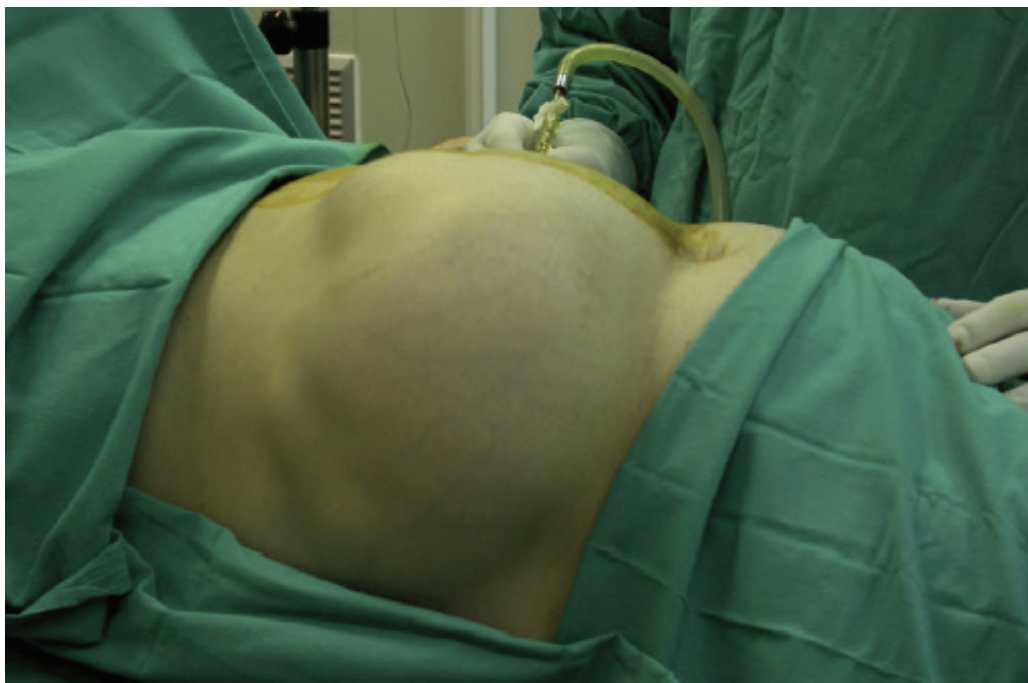


Fig. 1. Paciente en quirófano durante una sesión de neumoperitoneo.

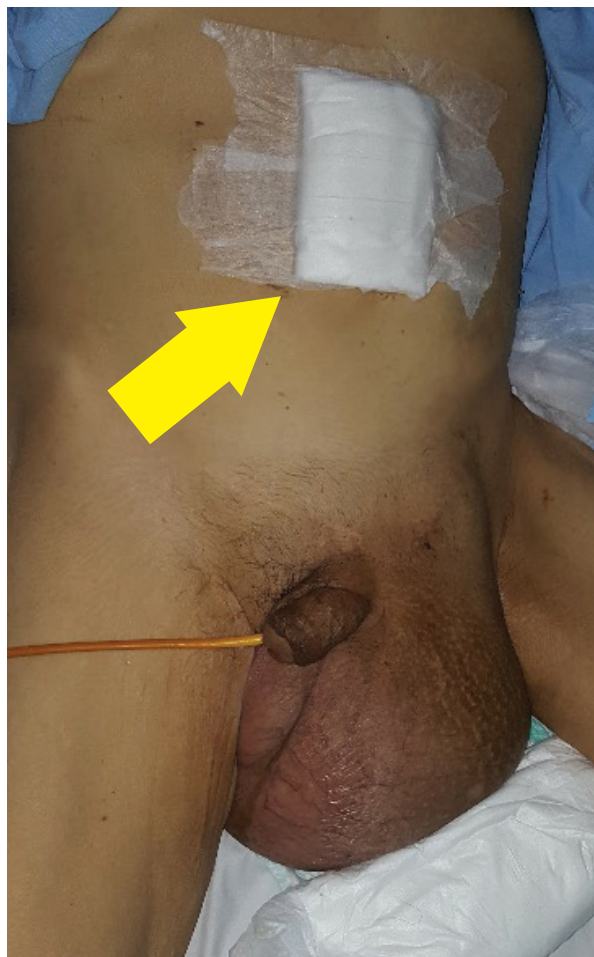

Fig. 2. Nótese hernia inguino-escrotal con pérdida de domicilio. Flecha amarilla señala sitio donde se realiza neumoperitoneo.

Procedimiento

La técnica consistió en la colocación inicial de un catéter dentro de la cavidad abdominal. Este procedimiento se realizó en el quirófano, bajo anestesia local y sedación, mediante la creación inicial de un pequeño neumoperitoneo con una aguja de Veress para colocar el catéter intraperitoneal (fig. 1); o bajo control radiológico por ECO o TAC.

Durante la insuflación diaria, el paciente permaneció en decúbito supino en la cama. El procedimiento se monitorizó clínicamente, interrogando al paciente sobre la aparición de síntomas tales como dolor abdominal, dificultad respiratoria o sensación de náuseas. Se insuflaron diariamente entre 250 – 300CC de CO₂.

A la séptima sesión de insuflación, se examinó la pared abdominal, evaluando la tensión que presentaba la musculatura en la parte lateral del abdomen, para constatar que esta se iba relajando adecuadamente. Posteriormente, se procedió a la reparación quirúrgica, que fue planificada según

la morfología del defecto en la cual se realizó la colocación de un material protésico y la hernia se reparó con técnica de Lichtenstein.

El paciente permaneció ingresado hasta tener buena tolerancia a la ingesta, adecuado control del dolor, sin necesidad de drenaje y con la herida quirúrgica en tal estado que pudiera ser tratada de forma ambulatoria (Fig.3). El seguimiento postoperatorio se programó para los 30 días, 3 meses, 6 meses y un año.

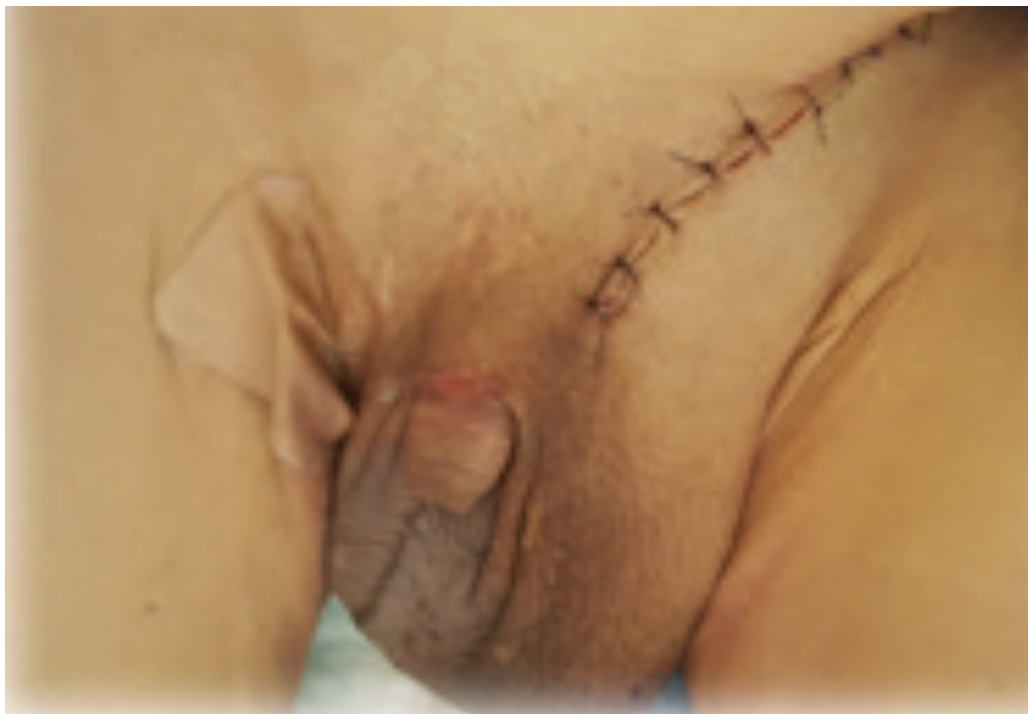

Fig. 3. Hernia inguino-escrotal gigante repara, con técnica de Goñi Moreno de Neumoperitoneo inducido

.Discusión

La complejidad de los pacientes con hernias gigantes de la pared abdominal ha obligado a comprender mejor la fisiopatología de la desadaptación de múltiples órganos y sistemas, por la ausencia de una cavidad abdominal funcional. Esta desadaptación puede conllevar diversas complicaciones, tales como insuficiencia respiratoria, déficit de irrigación visceral abdominal, etc., en el momento de realizar una corrección quirúrgica que comporte reintegrar el contenido dentro del abdomen y, a su vez, reconstruir la pared abdominal.

Durante muchos años se ha utilizado y mejorado la técnica del neumoperitoneo preoperatorio progresivo. Si bien es cierto que su uso no ha sido del todo generalizado en la mayoría de hospitales, aquellos equipos de cirujanos especializados que han incorporado esta técnica en el tratamiento de

enfermedades complejas de pared abdominal, han reportado buenos resultados bajo un riesgo aceptable (8).

Técnicamente, el procedimiento presenta en la actualidad algunas mejoras significativas, como por ejemplo la utilización de un catéter de doble luz, igual al usado en las punciones subclavias, para la insuflación del neumoperitoneo (9) sin necesidad de hacer punciones cotidianas, como describía la técnica inicial, y con la ventaja de disminuir la incidencia de infecciones en el sitio de punción. En los casos más recientes hemos instaurado la utilización de un catéter de pig-tail, que cuenta además con un filtro antibacteriano. La colocación de un catéter bajo guía ecográfica ha reemplazado en nuestros casos más recientes el procedimiento que se realizaba anteriormente para colocar el catéter con una aguja de Veress (1). Para controlar el volumen de insuflación, algunos autores realizan mediciones de la presión intraabdominal (8). En nuestro caso, colocamos diariamente un volumen de aire entre 250 – 300CC limitándonos a la tolerancia del paciente, según presentara alguna sintomatología de malestar, dolor o náuseas, lo cual se correlaciona directamente con el incremento de la presión abdominal (3).

Algunos autores consideran que, tras la monitorización de la circunferencia abdominal y la función respiratoria del paciente, no existe un beneficio del neumoperitoneo más allá de los 6-10 días de insuflación (4). En nuestra experiencia, el promedio de días de insuflación fue de 8, con una variabilidad individual en función de la tolerancia del paciente.

La técnica de Goñi Moreno finaliza las insuflaciones cuando se palpan los flancos abdominales suficientemente relajados y prominentes (10). Se considera, en general, que un paciente que no tolera adecuadamente la insuflación progresiva preoperatoria tampoco tolerará bien la reparación quirúrgica definitiva (11).

Uno de los efectos adicionales del neumoperitoneo es el aumento de la longitud de los músculos rectos abdominales, determinado mediante mediciones topográficas por TAC (12). Este aumento podría facilitar la reparación fascial en las hernias y eventraciones gigantes, con cierres de mínima tensión.

« *La técnica de Goñi Moreno finaliza las insuflaciones cuando se palpan los flancos abdominales suficientemente relajados y prominentes.* »

La mayoría de los estudios describen el uso del neumoperitoneo progresivo para la reparación de las eventraciones gigantes (13), sin embargo, en nuestra experiencia y en la de otros autores (14), esta técnica también puede utilizarse para resolver las hernias inguinales y umbilicales gigantes, con buenos resultados. En todos los casos se aconseja utilizar material protésico (15).

Las complicaciones descritas para esta técnica son principalmente locales, como el enfisema subcutáneo y las infecciones de pared abdominal. Las complicaciones graves son poco frecuentes y se relacionan con la enfermedad cardiopulmonar de base.

Aunque no existen evidencias concluyentes en la literatura para el tratamiento de los pacientes con enfermedad compleja de la pared abdominal, si nos remitimos a las series publicadas en los últimos 10 años (16), parece que la técnica descrita puede ser usada en el ámbito hospitalario, de una manera segura, proporcionando mejores resultados quirúrgicos que las técnicas de reparación primarias.

Conclusiones

Se considera que el uso del neumoperitoneo preoperatorio progresivo, se trata de una técnica segura y fácil de realizar, que puede complementar las técnicas de eventroplastía complejas, aportando ventajas en la preparación de los pacientes con grandes defectos de pared abdominal y obteniendo buenos resultados, en cuanto a la técnica operatoria y la adaptación multisistémica del paciente.

Con este trabajo queremos sumarnos al esfuerzo de los diferentes grupos especializados en la pared abdominal, con el fin de aportar nuestra experiencia en el uso de esta técnica y así poder llegar a conclusiones cada vez más aplicables a la población general.

Agradecimientos: Al servicio de Cirugía General y Estadísticas del hospital Abel Gilbert Pontón, quienes nos brindaron el acceso a los datos clínicos para realizar el desarrollo del caso en mención.

Fuente de financiación:

Ninguna.

Conflicto de intereses:

Ninguno.

Correspondencia electrónica:

andrescedenoruiz@gmail.com

Referencias

1. Moreno IG. Chronic eventrations and large hernias: preoperative treatment by progressive pneumoperitoneum—original procedure. *Surgery*. 1947;22(6):945–53.
2. Moreno G. Eventración crónica gigante preparada con neumoperitoneo y operada. In: Informe preliminar Buenos Aires: XXII Congreso Argentino de Cirugía. 1940.
3. Martí Obiold R. LM. Neumoperitoneo, cirugía de la pared abdominal. *Guía clínica la Asoc Española Cir*. 2002;16–24.
4. Balagué, C., Targarona, E. M., & Trias M. Cirugía laparoscópica e infección quirúrgica. *Cir Esp*. 2000;67(2):184–91.
5. Raynor RW, Del Guercio LRM. The place for pneumoperitoneum in the repair of massive hernia. *World J Surg*. 1989;13(5):581–5.
6. Caldironi MW, Romano M, Bozza F, Pluchinotta AM, Pelizzo MR, Toniato A, et al. Progressive pneumoperitoneum in the management of giant incisional hernias: a study of 41 patients. *Br J Surg*. 1990;77(3):306–7.
7. Munegato G, Grigoletto R, Brandolese R. Respiratory mechanics in abdominal compartment syndrome and large incisional hernias of the abdominal wall. *Hernia*. 2000;4(4):282–5.
8. Ponzio S, Tramontano R, Ambu W, Malandrino G, Fraccalini M. Proposal for the use of preoperative pneumoperitoneum in the treatment of large bilateral inguinal-scrotal hernias. *Minerva Chir*. 1998;53(4):281–3.
9. Bebawi MA, Moqtaderi F, Vijay V. Giant incisional hernia: staged repair using pneumoperitoneum and expanded polytetrafluoroethylene. *Am Surg*. 1997;63(5):375–81.
10. Cady B, Brooke-Cowden GL. Repair of massive abdominal wall defects. Combined use of pneumoperitoneum and Marlex mesh. *Surg Clin North Am*. 1976;56(3):559–70.
11. Coelho JC, Brenner AS, Freitas AT, Campos AC, Wiederkehr JC. Progressive preoperative pneumoperitoneum in the repair of large abdominal hernias. *Eur J surgery= Acta Chir*. 1993;159(6–7):339–41.
12. Mason EE, Dayton MT. Neumoperitoneo en la hernia gigante. *Hernia*. 1995;3:505–13.
13. Murr MM, Mason EE, Scott DH. The use of pneumoperitoneum in the repair of giant hernias. *Obes Surg*. 1994;4(4):323–7.
14. Koontz AR, Graves JW. Preoperative pneumoperitoneum as an aid in the handling of gigantic hernias. *Ann Surg*. 1954;140(5):759.
15. Dumont F, Fuks D, Verhaeghe P, Brehant O, Sabbagh C, Riboulot M, et al. Progressive pneumoperitoneum increases the length of abdominal muscles. *Hernia*. 2009;13(2):183–7.
16. McAdory RS, Cobb WS, Carbonell AM. Progressive preoperative pneumoperitoneum for hernias with loss of domain. *Am Surg*. 2009;75(6):504–9.